Fi-VISION

Tecnologia innovativa per la neuroprotezione
e la retinaprotezione mediante induzione elettromagnetica

GL

MAC

"Future Medicine will be the Medicine of Frequencies."

Albert Einstein

"If you want to find the secrets of the universe, think in terms of energy, frequency and vibration."

Nikola Tesla

L'INTEGRATORE BIOTECNOLOGICO

INNOVATIVO

Induttore elettromagnetico indossabile, stimolato dal calore corporeo.

ADIUVANTE

Può usarsi in affiancamento a terapie tradizionali in patologie degenerative (Glaucoma, Maculopatia).

SPECIFICO

I segnali elettromagnetici, opportunamente settati, inducono effetti biologici su target specifici (FI VISION GL specifico per GLAUCOMA, FIVISION MAC specifico per MACULOPATIA).

NON INVASIVO

Sottile disco di 26mm di diametro, si applica sulla cute con un cerotto adesivo trasparente.

EFFICACE

Induce riduzione dello stress ossidativo in vitro e favorisce riduzione positive dei parametri funzionali al livello della retina.

BEN TOLLERATO

Applicato a più di 500 pazienti in 3 anni, con soddisfazione e compliance buone.
**Data on File*

PRIVO DI EFFETTI COLLATERALI NOTI

CHE COS'È?

Il dispositivo (DM) si presenta come un sottile disco di 26 mm di diametro. E' confezionato insieme alle relative istruzioni per l'uso e a due cerotti Tegaderm Film 4,4x4,4cm, necessari per la sua applicazione sulla cute.
Il DM è composto da un supporto in Polietilene tereftalato (Mylar) sul quale viene stratificata un'amalgama contenente, come elementi principali, alluminio micronizzato e nanocristalli fluorescenti di grafene chiamati Quantum Dots.
Il dispositivo, a contatto con la pelle, per differenza di potenziale, invia al paziente debolissimi segnali elettromagnetici in grado di indurre effetti biologici, in particolare: riduzione dello stress ossidativo e stabilizzazione dei parametri funzionali a livello della retina.

Il DM è registrato come Dispositivo Medico di Classe I, con certificazione CE secondo il regolamento (UE) 2017/745.

Esempio di applicazione del DM al polso.

Nota bene! La scelta del punto di applicazione è a discrezione del paziente.

RISULTATI TEST IN VITRO
ABSTRACT

Valutazione dell'azione del dispositivo su linea cellulare immortalizzata (Jurkat), sottoposta ad un forte agente ossidante (H2O2), tramite rilevazione dell'attività di SOD (Superossido Dismitasi) e CAT (Catalasi).

4 gruppi di colture cellulari:

- Controllo (CTRL);
- Controllo + H2O2;
- Controllo + Dispositivo;
- Controllo + H2O2 + Dispositivo.

Risultati: i dati hanno mostrato l'**azione antiossidante** del dispositivo, in quanto SOD e CAT diminuiscono la loro attività quando il dispositivo è applicato su una coltura sottoposta a stress ossidativo (controllo + H2O2 + dispositivo Vs controllo + H2O2), indicando l'abbassamento dei livelli ossidanti indotti dall'H2O2.



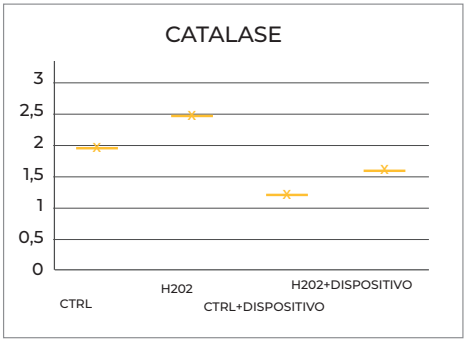

WESTERN BLOT ANALYSIS

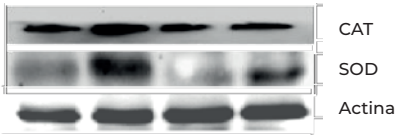

Prof. Alfredo Grilli, Ordinario di Biologia Applicata all'Università degli Studi "G. D'Annunzio" Chieti – Pescara Dipartimento di Medicina e Scienze dell'Invecchiamento.
**Data on File.*

Fi-VISION GL

Specifico per pazienti affetti da **glaucoma**, anche soprannominato "ladro silenzioso della vista".

IL GLAUCOMA

È una patologia degenerativa del nervo ottico, responsabile nelle fasi avanzate di una grave compromissione visiva che può arrivare alla cecità.

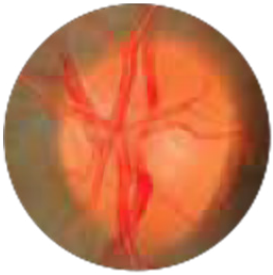

Nervo ottico normale

Nervo ottico glaucoma avanzato

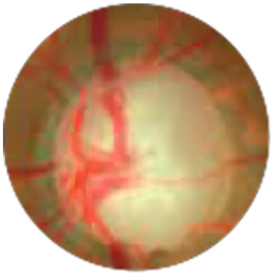

Nervo ottico glaucoma terminale

I pazienti con familiarità dovrebbero sottoporsi a controlli periodici e ad esami di screening quali il Campo visivo, il RE-PERG e OCT RFNL: se diagnosticato in ritardo, il glaucoma può rendersi manifesto a fronte di un danno già avanzato. In caso di risultati alterati, accanto alla terapia tradizionale con colliri ipotonizzanti e integratori per la neuroprotezione, si raccomanda l'utilizzo di **FI-VISION GL**.

TEST CLINICO 1
STUDIO OSSERVAZIONALE

Campione: 71 pazienti, di cui 38 M e 33 F, età media 71.4 anni (range 52-95 anni) affetti da Glaucoma ad angolo aperto a entrambi gli occhi (51 pazienti) o monocolo (10D e 10S).

Risultati: follow-up dopo 3 cicli consecutivi da 30 giorni, con dispositivo Fi-Vision GL.

Il miglioramento è valutato con **RE-PERG***, esame di elettrofisiologia dai risultati oggettivi, evoluzione del SS-PERG (steady state) con maggiore sensibilità diagnostica e maggiore ripetibilità: analizza la risposta delle cellule ganglionari della retina allo stimolo visivo restituendo valori di Ampiezza e Fase. **v. Bibliografia*

I pazienti che migliorano sono:

In Ampiezza, il 61 %

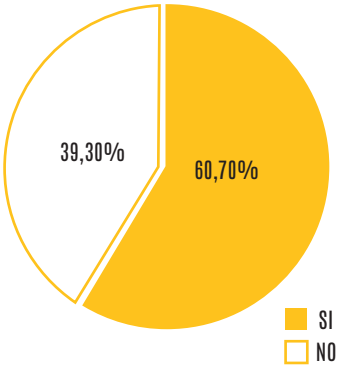

In Fase, il 71%

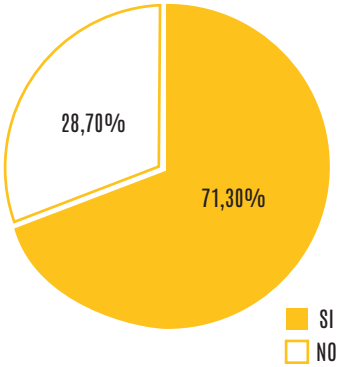

Conclusioni:

Il **miglioramento medio** è del:

- 59,5 % nel valore di ampiezza, guadagnando + 0.795;
- 76,4 % nella fase, con – 0.335 (in negativo, in quanto l'obiettivo è andare a ridurre il valore della fase).

Tutti i valori hanno ***p<0.001**.

**Data on File.*

TEST CLINICO 2
STUDIO MULTICENTRICO RANDOMIZZATO A DOPPIO CIECO

Campione: 34 pazienti, di cui 10 M e 24 F, affetti da glaucoma ad angolo aperto, campo visivo con MD da -3,0 db a -9,0 db, spessore corneale medio 535 micron:

- EG (Gruppo sperimentale): 16 pazienti, età media 68.6 anni, di cui 6 M.
- CG (Gruppo di controllo): 18 pazienti, età media 71.6 anni, di cui 4 M, con dispositivo inattivo.

Risultati: follow-up dopo 180 giorni di applicazione continua del dispositivo FI-VISION GL.

	Pak t0	Pak t1	MD t0	MD t1	PSD t0	PSD t1
EG: 16	563µ	562,7µ	**-5,72**	**-4,46***	**5,52**	**4,49°**
CG: 18	563,2µ	563,8µ	-5,96	-6,21^	5,32	5,52

LEGENDA:
t0=prima del trattamento;
t1=fine del trattamento;
Pak= pachimetria corneale;
MD: difetto medio;
PSD: pattern standard deviation.

Conclusioni:

Nel gruppo sperimentale si osservano:

- un **miglioramento** nella MD (***p<0.009**) e nella PSD (***p<0.004**).

Nel gruppo di controllo:

- PSD pressochè invariata;
- MD risulta peggiorato;
- nessun cambiamento nello spessore corneale, in entrambi i gruppi.

**Data on File.*

CASO CLINICO

Paziente: F, 77 anni, affetta da GL ad angolo aperto.

Risultati: confronto dei risultati del Re-Perg:

- 2020-07, prima del trattamento;
- 2020-08, dopo 1 mese di trattamento con Fi-Vision GL (1° ciclo);
- 2020-11, dopo sospensione del trattamento;
- 2021-03, dopo 3 mesi di trattamento (2° ciclo);
- 2021-11, dopo sospensione del trattamento;
- 2022-01, dopo 3 mesi di trattamento (3° ciclo);
- 2022-04, a distanza di 3 mesi dall'ultimo ciclo;
- 2022-11, a distanza di 9 mesi dall'ultimo ciclo.

DX	2020-07	2020-08 (1°)	2020-11	2021-03 (2°)	2021-11	2022-01 (3°)	2022-04	2022-11
Amp	1,34	1,51	2	2,88	3,06	1,53	2,60	2,12
Fase	0,89	0,16	0,24	0,22	0,26	0,28	0,12	0,15

SX	2020-07	2020-08 (1°)	2020-11	2021-03 (2°)	2021-11	2022-01 (3°)	2022-04	2022-11
Amp	0,68	1,48	2,75	3,03	2,66	1,68	2,85	2,28
Fase	0,75	0,59	0,86	0,28	0,59	0,21	0,08	0,14

**Data on File.*

Confronto del campo visivo con *plots di Humphrey 30-2** in data 2021-03 (al termine del 2°ciclo) e 2022-11 (a 9 mesi dall'ultimo ciclo) **v. Bibliografia*.

CAMPI VISIVI	2021-03	2022-11
Occhio Dx	 MD -7,13 dB PSD 12,06 dB	 MD -3,77 dB PSD 7,18 dB
Occhio Sx	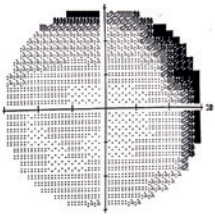 MD -2,15 dB PSD 7,47 dB	 MD -0,81 dB PSD 6,57 dB

Conclusioni:

• Al termine di ogni ciclo di trattamento, si nota una variazione dei parametri di fase e ampiezza;

• il **miglioramento** è evidente osservando i primi (2020-07) e gli ultimi risultati rilevati (2022-10);

• l'elettrofisiologia (RE-PERG) ha un ruolo essenziale nello studio funzionale delle cellule ganglionari retiniche, studio che spesso precede il danno anatomico;

• anche il campo visivo mostra un evidente **miglioramento**.

**Data on File.*

Fi-VISION MAC

Programmato per pazienti con maculopatia (AMD – Age-Related Macular Degeneration o Maculopatia Degenerativa legata all'età).

LA MACULOPATIA

È una patologia degenerativa che colpisce la macula, la regione della retina deputata alla visione distinta, e può comportare gravi compromissioni visive.

Drusen

Sono degli accumuli di materiale di scarto che indicano una predisposizione alla degenerazione maculare legata all'età (AMD). Sono dei puntini giallastri più o meno grandi che compaiono in area maculare.

AMD Secca

È caratterizzata da un assottigliamento progressivo della retina centrale fino all'atrofia.

AMD Umida

È caratterizzata dalla formazione di membrane neovascolari che tendono a sanguinare e perdere liquidi con conseguenti edemi maculari o distacchi sierosi dell'epitelio pigmentato retinico.

I pazienti con familiarità per maculopatie dovrebbero sottoporsi con regolarità a controlli ed esami tra cui test di elettrofisiologia (M-ERG*,F-ERG*): scoprire la malattia in fase precoce ha un notevole impatto sulla prognosi della stessa. In caso di risultati alterati, si raccomanda l'utilizzo di **FI- VISION MAC**. **v. Bibliografia.*

TEST CLINICO
STUDIO MULTICENTRICO RANDOMIZZATO A DOPPIO CIECO

Campione: 56 pazienti, di cui 41 F e 15 M, affetti da maculopatia:

- EG (gruppo sperimentale): 28 pazienti, di cui 20 F e 8 M, età media 78.28 anni;
- CG (gruppo di controllo): 28 pazienti, di cui 21 F e 7 M, età media 81.79 anni.

	MP b dB	MP a dB	FT b dB	FT a dB	bcvafb ETDRS logMAR	bcvafa ETDRS logMAR	bcvanb ETDRS logMAR	bcvana ETDRS logMAR	Female	Male
EG (28 Eyes)	10.78 (6.23)	**12.75 (7.11) p<.001**	15.07 84.57)	**17.43 (4.41)**	0.73	0.65 p<.03	0.7	0.64 p<.001	20	8
CG (28 Eyes)	13.19 (5.56)	**11.31 (6.15) p<.001**	17.18 (5.15)	**16.18 (5.01)**	0,48	0,51 n.s.	0.48	0.51 n.s	21	7

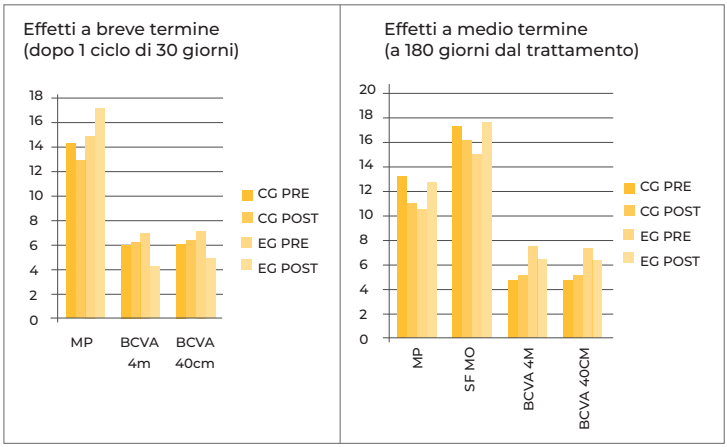

**Data on File.*

LEGENDA:
MP= Mean Microperimetry (b= before treatment, a= after treatment);
FT= Foveal Threshold;
bcvaf= best correct visual acuity near (4cm);
bcvan= best correct visual acuity near (40cm).

MAIA™ MICROPERIMETRIC STANDARD VALUES:
0-20 dB = maculopatia severa;
20-25 dB = danno di media severità;
25-33 dB = microperimetria normale.

Conclusioni:

Al termine di 1 ciclo di 30 giorni di trattamento con FI- VISION MAC:

· **incremento** della BCVA a 4m e 40 cm (***p<0.03**);

· **incremento** della soglia perimetrica media (***p<0.03**);

· **miglioramento** della sensibilità retinica centrale e della fovea di circa 2 dB;

· **incremento** dell'acuità visiva in ambiente e nella lettura di 2 linee (logaritmiche);

· **risultati stabili** nel medio termine (180 giorni) rispetto al gruppo di controllo.

CASO CLINICO

Paziente: F, 86 anni, con AMD III stadio.

Risultati: *microperimetria** al primo controllo (06/2018), dopo 6 mesi dal primo controllo (02/2019), dopo 1 ciclo da 30 giorni di trattamento con Fi-Vision MAC. (03/2019) **v. Bibliografia*.

date	*06/2018*	*02/2019*	*03/2019*
fov thr.	*17dB*	**17dB**	**21dB**
m.s.	*12,4dB*	**9,9dB**	**12,2dB**
bcva	*2/10*	**2/10**	**4/10**

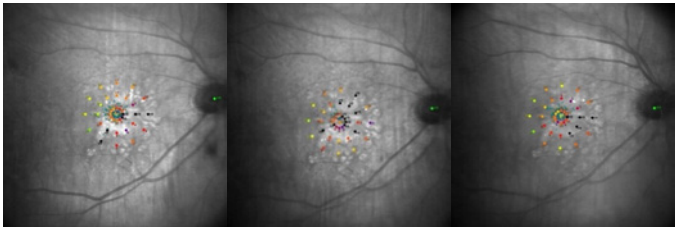

**Data on File.*

Conclusioni:

· **Deterioramento** delle condizioni nei 6 mesi precedenti il trattamento;

· **Miglioramento** della soglia foveale di 2dB, dopo 1 solo ciclo di trattamento;

· **Incremento** della BCVA di 2/10, dopo 1 ciclo di trattamento.

MODALITA D'USO

1. Il DM si applica sulla cute, in modo che il logo sia visibile e il lato satinato sia a contatto con la pelle.
2. Il DM si fissa poi alla cute con l'adesivo trasparente Tegaderm Film, fornito nella confezione: i punti di applicazione sono scelti a discrezione del paziente.
3. Per risultati ottimali, si consiglia di mantenere il DM applicato per un periodo di 30 giorni.
4. Nel periodo di utilizzo del DM, in particolare durante la prima settimana, si consiglia di mantenere alti livelli di idratazione.

NOTE CONCLUSIVE

1. Il DM non causa effetti collaterali noti;
2. Può essere usato ininterrottamente secondo le esigenze individuali.
3. E' consigliabile monitorare, al termine del primo mese di applicazione, i parametri della funzione visiva (acuità visiva, perimetria, esami elettrofunzionali).
4. Non interagisce con altri trattamenti farmacologici, ma si affianca ad essi.
5. Essendo l'intensità del campo elettromagnetico veicolato dal DM estremamente ridotta, non interferisce con la normale attività cardiaca, né con elettrostimolatori cardiaci (pacemaker).

Bibliografia

- Frölich H. “Long-range coherence and energy storage in biological systems”. Int. J. Quantum Chem. 1968;2: 641-650.
- Pohl H. “DIELECTROPHORESIS, the behaviour of Matter in non-uniform Electric Fields”. Cambridge University Press. 1978.
- Frölich H. “The Biological Effects of microwaves and related questions”. Adv Electron. Electron Physics 1980;53, 85.
- SJ Webb. “Laser-Raman spectroscopy of living cells. Phys. Rep. 1980;60: 201-207.
- Pohl H. “The motion and precipitation of suspensoids in divergent electric fields”. J. Appl. Phys. 1951;22: 869-878.
- Roy FH and Faunfelder F. “Current ocular therapy”. 6th ed. Cap. 27. Saunders, 2008.
- Seiple W.H., Siegel M., Carr R.E., Mayron C. "Evaluating macular function using the focal ERG". Invest Ophtalmol Vis Sci. 1986 Jul; 27(7):1123-30.
- Liboff AR, Mc Leod BR. “Kinetics of channelized membrane ions in magnetic fields”. Department of Physics, Oakland University, Rochester, MI 48309-4401 Bioelectromagnetics. 1988;9(1):39-51
- Chumak AG, Chichkan DN, Ulashchik VS. “Effect of polarized light on afferent traffic in skin branches of somatic nerves”. Bull Exp Biol Med 2000 Jul;130(7):624-6.
- Kretschmann U., Bock M., Gockeln R., Zrenner E. "Clinical applications of multifocal electroretinography". Doc Phtalmol. 2000; 100(2-3):99-113.
- Brusini P., Salvetat M.L., Zeppieri M., Parisi L. "Frequency doubling technology perimetry with the Humphrey Matrix 30-2 test". J Glaucoma. 2006 Apr;15(2):77-83.
- D’Andrea P, Maurizio L. “Effects of endogenous ionic resonance (ICR) on macular diabetic edema: preliminary results”. Electromagn Biol Med. 2007;26(4):293-8.
- Shatz A, Roeck T, Naycheva L, William G, Wilhelm B, Peters T,Barts-Schmidt KU, Zremmer E, Messias A, Gekeler F "Transcorneal electrical stimulation for patients with retinitis pigmentosa: a perspective, randomized, sham-controlled exploratory study." Invest Ophthalmol Vis Sci. 2011;52(7):4485-4496
- Julio C Rojas and F Gonzalez-Lima. “Low-level light terapy of the eye and brain”. Eye Brain. 2011; 3: 49-67.
- Schinichiro Fuma, Hiromi Murase, Yoshiki Kuse, Kazuhiro Tsuruma, Masamitza Shimazawa and Hideaki Hara. “Photobiomodulation with 670 nm light increased phagocytosis in human retinal pigment epithelial cells” Mol Vis. 2015; 21: 883-892.
- Geneva II. “Photobiomodulation for the treatment of retinal diseases: a rewiew”. Int J Ophthalmol. 2016; 9(1): 145-152
- Merry GF, Munk MR, Dotson RS, Walker MG, Devenyi RG. “Photobiomodulation reduces drusen volume and improves visual acuity and contrast sensitivity in dry age related degeneration”. Acta Ophthalmol. 2017 Jun;95(4):e270-e277.
- Mavilio A., Sisto D., Ferreri P., Cardascia N., Alessio G. "RE-PERG, a new procedure for electrophysiologic diagnosis of glaucoma that may improve PERG specificity".Clin Ophtalmol. 2017 Jan 23; 209-218.
- Scuderi L., Gattazzo I., De Paula A., Iodice C.M., Di Tizio F, Perdicchi A. "Understanding the role of microperimetry in glaucoma". Int Ophthalmol. 2022 Jul;42(7):2289-2301.
- S. Franceschelli, P. D'Andrea et al. "Short term effects of extremely low irradiance photobiomodulation on retinal function, in age related macular degeneration". Eur J Ophthalmol. 2024 Mar 5.
- S. Franceschelli, P. D'Andrea et al. "Biological effects of magnetic fields emitted by graphene devices, on induced oxidative stress in human cultured cells". Eur J Ophthalmol. 2024 Mar 5." Front. Bioeng. Biotechnol., 2024 July 11. Sec. Biosensors and Biomolecular Electronics. Volume 12 - 2024.

Presentazioni congressuali internazionali

- D'Andrea P., Benedetti S., "Short-term effects of electromagnetic waves (REM) at terahertz frequencies on visual performance in atrophic maculopathy induced by a nanotechnology device" ASCRS San Diego 2019
- D'Andrea P., Benedetti S., "Medium-term effects of electromagnetic waves (REM) at terahertz frequencies on visual performance in atrophic maculopathy induced by a nanotechnology device" ASCRS Boston 2020
- D'Andrea P., Benedetti S., "Midterm study of the neuroprotective effects of stimulation by super-high frequency electromagnetic waves induced in glaucomayous neuropathy" ASCRS Boston 2020

OFTALMAGNET S.r.l.
Via Marconi 101-103 - 60125 Ancona - tel +39 3408212460 - info@fivision.it - www.fivision.it

Distribuito da OFTALMEDICA S.r.l.
Via Esino 55 D/E - 60126 Ancona - +39 071 889998 - om@oftalmedica.it - www.om2020vision.com